Ill.mo amico Maestro
con riconoscenza.
A. Cesaris Demel

PROF. A. CESARIS DEMEL

S

370

L'ULTRA MICROSCOPIO

NELLO STUDIO DEL SANGUE

PISA
TIPOGRAFIA SUCC. FRATELLI NISTRI
1913

PROF. A. CESARIS DEMEL

L'ULTRA MICROSCOPIO

NELLO STUDIO DEL SANGUE

PISA
TIPOGRAFIA SUCC. FRATELLI NISTRI
1913

Nel 1903 due fisici tedeschi SIEDENTOPF e ZSIGMONDY (1), come ricorda anche MOUTON (2) in una sua interessante rivista sull'argomento, dimostrarono che con uno speciale dispositivo, adoperando cioè una forte illuminazione laterale in campo scuro, al microscopio si possono rendere visibili dei corpuscoli del piccolissimo diametro di 5 a 10 μ. μ. mentre fino allora a luce diretta non era stato possibile discernere degli oggetti più piccoli di un μ.

Questi corpuscoli non si possono vedere distintamente nella loro forma colore e volume, ma si distinguono unicamente come punti più o meno vivamente luminosi sul fondo scuro.

I bacteriologi dapprima, preoccupati di poter dimostrare per questa via i virus filtrabili, gli istologi successivamente, i fisici, i chimici, adoperarono questo nuovo mezzo di osservazione ed abbiamo così oggi una discreta letteratura su queste osservazioni ultra microscopiche. Dico discreta, perchè le osservazioni fatte con questo nuovo e promettente mezzo di indagine non sono certamente così numerose, nè estese ai disparati campi nei quali a priori dovrebbe trovare sicura applicazione, nè così concludenti, come era forse lecito supporre. Questo è tanto vero che nei moderni trattati di istologia e di tecnica istologica di queste ricerche ultra microscopiche ora, a dieci anni di distanza da che l'ultra microscopio fu costrutto o non si parla affatto o si parla solo incidentalmente. Anche nei trattati di ematologia, campo nel quale la applicazione dell'ultra microscopio furono più numerose ed estese solo ora si comincia a tenerne il debito conto. Nella quarta edizione infatti del trattato di

GRAWITZ (3) comparsa nel 1911, è dedicata poco più di una pagina a questo argomento con qualche dettaglio tecnico e qualche succinto reperto ematologico. Nel trattato di FERRATA (4) non se ne parla affatto e solo nel recentissimo trattato di GILBERT e WEINBERG (5) comparso nell'anno corrente, è dedicato un intero capitolo alle ricerche ultra microscopiche. Nei trattati antecedenti a questi tre ora nominati, e che sono tra i migliori, non se ne parla affatto.

Il primitivo dispositivo dato all'ultra microscopio da SIEDENTOPF e ZSIGMONDY fu successivamente migliorato e variamente modificato dai vari costruttori tanto che si trovano oggi in commercio dei buoni apparecchi di uso facile e sicuro.

Non voglio ora diffondermi in dettagli tecnici a questo riguardo giacchè sono ampiamente esposti nel citato trattato di GILBERT e WEINBERG ed in parecchie monografie recenti (COTTON et MOUTON (6), GASTON (7),) mi basta il ricordare come ora noi possiamo per queste osservazioni adoperare degli obbiettivi a secco molto forti a grande apertura numerica ed obbiettivi ad immersione, giacchè si è riusciti, introducendo un diaframma particolare nella montatura di questi obiettivi ad eliminare l'inconveniente, che prima si verificava, della penetrazione nel campo di osservazione dei raggi che non avevano subita la riflessione totale. Ricordo anche come ora si usino comunemente le lampade NERNST, che danno una luce bianca molto intensa e fissa, fornite di una speciale lente condensatrice ad ampia superficie e corto fuoco, che manda un largo fascio luminoso sullo specchietto del microscopio.

L'ultra microscopio poi se fu creato veramente per mettere in rilievo corpiccioli minutissimi, che altrimenti sarebbero sfuggiti alla nostra osservazione (soluzioni colloidali, virus filtrabili) ha servito e serve allo studio ed al controllo della struttura di corpi che eravamo abituati ad esaminare a luce diretta, confermando in parte reperti che ci sono già noti ed aiutandoci anche per la maggior finezza di dettaglio a completare o modificare le nostre precedenti conoscenze.

Le più estese applicazioni a questo riguardo, come ho qui sopra accennato, furono fatte fino ad ora nello studio del sangue sia per ricercarvi ignoti o sospettati parassiti, sia per venire ad una più intima conoscenza dei suoi elementi morfologici o del plasma, sia per seguire nel loro inizio e nelle loro varie e successive fasi i complessi ed interessanti fenomeni della emolisi e della coagulazione. Di queste precedenti e varie ricerche sul sangue io darò ora una succinta relazione,

prima di esporre alcune mie recenti ricerche fatte all'ultra microscopio a complemento di altre mie precedenti (8, 9, 10, 11) e già rese note sul sangue.

Cominciamo dai

Globuli rossi.

Rahellmann (12) nel 1904 trova che i globuli rossi, all'ultra microscopio, sono rappresentati da un anello luminoso col centro otticamente vuoto. Vi compaiono più tardi dei granuli mentre invecchiano.

Davis (13) 1905 trova che i Globuli rossi sono finamente granulosi specialmente se da essi fuoresce l'emoglobina.

Michaelis (14), in alcune ricerche ultra microscopiche sulle sostanze coloranti, sostiene che l'ultra microscopio non si presta all'esame istologico di oggetti grossolani perchè questi non presentano contorni netti ma molteplici anelli luminosi che facilmente si sovrappongono formando delle immagini a reticolato. Con tutto ciò egli incidentalmente si occupa anche del sangue esaminandolo a l'ultra microscopio dopo averlo fissato e colorato. Nel globulo rosso trova un centro scuro otticamente vuoto, con parecchi anelli luminosi concentrici alla periferia. I globuli rossi a granulazioni basofile (colorati col bleu di metilene ed eosina) mostrano le granulazioni come anelli luminosi, e se quelle sono rare e non si sovrappongono le immagini, si vedono molto più grandi che non a luce diretta, tantochè si vedono poi anche granulazioni basofile piccole luminosissime e numerose in globuli rossi che esaminati a luce diretta non dimostrano di contenerne.

Schmidt (15) studiando le granulazioni basofile negli avvelenamenti sperimentali e spontanei da Pb, trova che all'ultra microscopio queste compaiono notevolmente più voluminose che a luce ordinaria, di un color giallo dorato, se colorate preventivamente col bleu di metilene, del colore cioè complementare a quello adoperato e vide anche che la metacromasia, tanto dei globuli rossi quanto dei normoblasti, dipende da una grande quantità di granuli che a luce ordinaria sono troppo minuti per essere riconosciuti. Questi granuli sarebbero di emoglobina che non si troverebbe così allo stato di completa soluzione. Conclude dicendo che la metacromasia sarebbe uno stadio ulteriore della granulazione basofila.

Dietrich (16) applicando il campo oscuro allo studio del sangue, più che delle sue alterazioni patologiche si occupa della sua struttura e delle alterazioni da esso presentate nei mezzi solventi.

Egli descrive i globuli rossi dei mammiferi come presentanti un margine lucente ed un centro scuro otticamente vuoto. L'orlo lucente dipende dalla riflessione della luce fatta dall'emoglobina, tantochè se questa scompare per dissolvimento, il globulo si trasforma in ombre e il suo contorno diventa tenue e pallidamente grigio.

Invece nei globuli rossi nucleati egli scorge confusamente il nucleo, e trova dei piccoli granuli ai poli e filamenti che congiungono il nucleo alla periferia [1]).

Quando si alterino i globuli rossi con mezzi diversi (H_2O, luce, calore, zucchero, acido borico) vi compaiono alterazioni. I globuli si fanno facilmente spinosi, compaiono e si staccano dall'orlo dei globuli rossi dei filamenti (che possono nel campo oscuro essere erroneamente interpretati come parassiti) e dai globuli rossi nucleati è espulso il nucleo. Colle soluzioni ipertoniche nei normoblasti il nucleo prima scompare poi ricompare e si fa luminoso e dal nucleo escono numerose bollicine che contornano il nucleo. Conclude negando la presenza di una membrana vera e propria e ritenendo i globuli rossi vescicolette di protoplasma e lipoidi che racchiudono un endosoma liquido formato prevalentemente di emoglobina senza stroma.

Nell'emolisi da siero, facendo agire un siero attivo, nota una rapida conglutinazione dei globuli rossi i cui orli si fanno più lucenti, poi avviene la diffusione dell'emoglobina, impallidiscono i margini e nel disco pallido dell'ombra si vedono punticini più o meno splendenti.

H. Crawley (17) studiando il sangue all'ultra microscopio vi scorge sospesi nel plasma molti corpicciuoli che egli interpreta come globuli rossi in via di distruzione.

Coll'emolisi vede impallidire i globuli rossi che si riducono ad un cerchio sottile luminoso con granuli a movimento browiniano nell'interno.

Agazzotti (18) limitò le sue ricerche al sangue di spelerpes fuscus i cui globuli hanno il vantaggio di essere grandissimi (tre volte quelli di rana) e li studiò morfologicamente per semplice distensione del sangue fresco tra il porta ed il coprioggetti e ne studiò le alterazioni facendo giungere tra i due vetri, per capillarità, dei liquidi diversi. Relativamente alla loro struttura egli descrive un orlo lucente ed il centro otticamente vuoto, già descritti dai precedenti autori, ma ammette anche che il

---

[1]) Secondo Agazzotti, come vedremo, questi globuli così formati non sarebbero normali, ma dipenderebbero da un cambiamento nello stato fisiologico dei colloidi che li compongono.

nucleo si intravede confusamente violaceo, e che nel nucleo esistono punti debolmente luminosi e colorati variamente. Non ammette una vera membrana ma piuttosto uno strato esterno più consistente. Ritrova e descrive con maggior dettaglio i granuli trovati da DIETRICH ai poli della cellula, talora in gruppi da 10-20, più numerosi nel sangue mescolato a liquido nutrizio artificiale. Non ammette siano residui nucleari o granuli di grasso ma piuttosto sostanza organica morta, e ciò perchè aumentano in ogni alterazione subita dalla cellula. Studia poi il fenomeno dell'emolisi. Coll'H_2O si ha un rigonfiamento del protoplasma che si fa meno splendente ed il nucleo viene espulso (talora resta aderente alla cellula) e l'elemento riprende la propria forma ovale. L'espulsione dell'emoglobina si vede solo quando il fenomeno avviene rapidamente ed appare come una nubecola luminosa nella quale solo raramente si vedono granuli. Durante l'emolisi compaiono granuli colloidali nell'interno del globulo che non sono certamente di emoglobina. Colle soluzioni ipotoniche avviene un cambiamento nello stato ottico delle sostanze colloidali e nel nucleo compaiono numerosi granuli luminosi.

AGAZZOTTI poi ricordando come la parte periferica delle cellule animali è impregnata di lipoidi, fece agire sui globuli rossi una sostanza lipoidolitica (liquido di Ringer Loke con cloroformio e piridina) e vide i globuli rossi farsi globosi e nei nuclei comparire granuli luminosi colloidali ed altri comparire nel protoplasma e questi o portarsi alla periferia o restare accollati al nucleo. I granuli verosimilmente sono i lipoidi contenuti nella cellula, che si spandono nel liquido ambiente sotto forma di granuli colloidali.

Considerando poi lo stroma dei globuli rossi egli osservò che dopo l'emolisi con H_2O restano gli stromi ovali otticamente vuoti, composti di colloidi poco stabili, che facilmente assumono aspetto granulare e nel nucleo granuli luminosi immobili, nel protoplasma meno numerosi a gruppi mobilissimi. Solo eccezionalmente, e ciò si deve interpretare come un fatto accidentale, assumono disposizione raggiata e filamentosa. Dal complesso delle sue osservazioni AGAZZOTTI conclude che i globuli rossi non possiedono una membrana stabile, ma ammette però uno strato esterno sottile più consistente che non presenta all'ultra microscopio alcun'altra struttura filamentosa o a vacuoli, tanto chè la struttura filamentosa osservata da DIETRICH nei globuli rossi nucleati deve riferirsi a globuli rossi già alterati. L'emoglobina poi si troverebbe nel globulo rosso allo stato amicroscopico e solo in speciali condizioni assumerebbe aspetto

granuloso, e l'emolisi avviene per rottura della parete del globulo e per cambiamento dello stato fisico della parete cellulare.

Come conclusione generale poi afferma che la materia vivente si trova in uno stato fisico otticamente vuoto e che la sua morte è legata ad un cambiamento dello stato fisico dei colloidi che la costituiscono e colla morte la sostanza vivente perderebbe il suo carattere di omogeneità ed assumerebbe un aspetto granuloso.

Infine nel citato trattato di Gilbert e Weinberg da Aynaud et Ieantet (i quali come risulta dall'unita bibliografia dimostrano di aver presa conoscenza di alcuni dei precedenti lavori da me ricordati) nel capitolo sull'ultra microscopia del sangue è detto semplicemente così: " I globuli " rossi all'ultra microscopio appariscono sotto la forma di cerchi limitati " da un contorno estremamente brillante; l'emolisi per mezzo dell'acqua " distillata o di un siero emolitico li spegne ed allora non sono più rico- " noscibili che per un contorno estremamente pallido. Si osserva durante " l'emolisi la comparsa alla loro superficie di lunghi filamenti, veri flagelli, " molto mobili: questi flagelli si staccano, diventano liberi nel liquido " dove possono essere confusi con spirilli. All'interno di certi globuli " che stanno alterandosi si formano dei granuli animati da movimenti " molto rapidi e continui. All'interno dei globuli normali non si osserva " alcuna formazione figurata ".

Queste affermazioni sono accompagnate da figure (diapositive) che si riferiscono esclusivamente ai globuli rossi senza nucleo. Nelle pagine seguenti però dove sono riprodotti alcuni parassiti del sangue visti all'ultra microscopio sono rappresentati anche dei globuli rossi nucleati a nucleo leggermente luminoso contornati da un protoplasma otticamente vuoto delimitato da un orlo netto brillantissimo.

Leucociti.

Davis (19) (1905) in uno studio fatto contemporaneamente sul liquido cerebro spinale e sul sangue, trova che le granulazioni dei leucociti sono immobili e che si fanno mobili quando nei leucociti compaiono movimenti ameboidi o si hanno emissioni di pseudopodi.

Posner (20) (1908) ricorda come in precedenti osservazioni sullo spirochete Neumann abbia riscontrato come i leucociti delle raccolte purulente diano immagini molte nette e presentino granulazioni talora mobili. Posner studia i leucociti nei sedimenti urinari e nella secrezione

purulenta dell'uretra e trova che le granulazioni sono molto nette e variano di lucentezza e si possono con sufficiente sicurezza distinguere le granulazioni eosinofile dalle neutrofile come si distinguono senz'altro le inclusioni di grasso. I nuclei, egli dice, si percepiscono come macchie scure e dalla loro forma si distinguono bene i mononucleati dai polinucleati. Riesce bene anche la colorazione col Rosso neutrale e così si può studiare il curioso processo della citolisi. Nel plasma compaiono lacune, poi l'intera cellula che aveva forma ameboide assume la forma sferica vacuolare ed escono dei minuti granuli nel liquido ambiente. Egli studia poi l'azione di vari reattivi su questi leucociti.

Colla liscivia vede scomparire il nucleo e i granuli, e restare una massa omogenea grigiastra; coll'acido acetico scompaiono i granuli di albumina e permangono quelli del grasso e il nucleo si circonda di un involucro lucente. Nell'interno dei leucociti egli vede anche talora il movimento dei granuli, già osservato da Neumann, ma non sa se questo sia un fenomeno vitale giacchè lo osserva anche nel sangue normale senza l'aggiunta di alcun reattivo.

Brugsch e Schilling (20) (1908) si occupano specialmente dello studio del nucleo dei leucociti neutrofili che essi trovano in campo oscuro presentare un'immagine otticamente vuota e contornato da masse rotondeggianti lucenti, un'immagine cioè molto simile di quella che si osserva poi negli stessi elementi fissati.

Il nucleo perciò anche allo stato vivente appare segmentato e però mutevole nella sua forma.

Nel nucleo si hanno segmenti veri separati da filamenti (che sono stabili) e pseudo segmenti separati da ponti di sostanza che possono assottigliarsi riducendosi a filamenti, od ingrossarsi.

Il nucleo dei neutrofili in principio sarebbe rotondeggiante e successivamente si allungherebbe a bastone si torcerebbe e per il movimento ameboide dell'elemento si ridurrebbe frammentato. Questa frammentazione è dunque subordinata ai movimenti ameboidali, e non è dunque un attributo specifico della maturazione e rispettivamente dell'età. Se dipendesse semplicemente dall'età anche le degenerazioni dovrebbero darsi e questo non è.

Schilling (21) in una nota successiva studiando i leucociti in campo oscuro trova che i neutrofili mostrano granulazioni scure con un sottile contorno rossastro per ogni granulo, mentre le granulazioni degli eosinofili hanno forma più grossolana e sono più lucenti. I linfociti hanno un con-

torno sottile, contengono minutissimi granuli rossastri alternati nelle forme più grosse da granuli di splendore più vivo e di lucentezza bianca, mentre l'area nucleare per lo più ovale è sempre ben distinta sul disegno poco marcato del contorno. Alterando poi i leucociti col riscaldamento, col raffreddamento o coll'aggiunta di acidi diluiti, ed osservandoli nello sputo, trova che le alterazioni leucocitarie si iniziano colla comparsa di movimenti in elementi dapprima immobili cui seguono, fino alla morte, successive trasformazioni che sarebbe ora troppo lungo il ricordare. Ne conclude che la vibrazione molecolare dei leucociti, al pari del movimento ameboide, è un fenomeno del protoplasma vivente connesso a modificazioni di struttura e che quindi le cellule con vibrazioni molecolari nel pus dello sputo, sono elementi viventi.

Si addentra poi in una lunga discussione sulla fine struttura del nucleo leucocitario desunta dall'esame in campo oscuro nella quale per quanto non arrivi a formulare conclusioni sicure, dopo aver preso in attento esame le diverse teorie sostenute dai vari autori, è inclinato a ritenere che la struttura normale del nucleo sia una formazione vescicolare elastica, plastica, sotto tensione, con uno strato di contorno che negli stati degenerativi si ispessisce, struttura che per gli artifici della fissazione e della colorazione si altera e può assumere i più vari aspetti.

Osservando poi che le cellule in degenerazione mostrano struttura sempre più filamentosa ammette che la struttura filamentosa dipenda da mitocondri centrati.

Crawley (1909) in uno studio complesso sul sangue parla solo incidentalmente dei leucociti e dice che questi sotto l'azione del calore emettono dei lunghi pseudopodi.

Achard e Ramond (22) (1912) dopo di aver ricordato come la mobilità delle granulazioni leucocitarie osservata da Comandon all'ultra microscopio sia stata riferita ad un rigonfiamento del protoplasma in un mezzo ipotonico, da Russo (23) ad una vera manifestazione vitale, come già Gaidukow aveva supposto per le cellule vegetali, cercano di risolvere questo problema.

Per giudicare della vitalità presente od assente dei leucociti esaminati all'ultra microscopio, studiano il loro comportamento di fronte alla colorazione a fresco col Rosso neutrale (che come è noto colora vitalmente i vacuoli intraprotoplasmatici, mentre il nucleo si colora solo quando l'elemento muore) e l'attività fagocitica col fagocitismo esercitato dai fagociti di fronte ai funghi dèl mughetto.

Adoprando questi metodi e facendo agire sui globuli bianchi soluzioni ipotoniche ed ipertoniche, alcali, acidi, riscaldandoli o intossicandoli (morfina, atropina, etere, albumine eterogenee, pigmenti organici ecc. ecc.) concludono che i leucociti vivi ed attivi hanno granulazioni immobili (compresi i polinucleati nei quali Russo aveva trovata mobilità) ed inversamente i leucociti morenti hanno granulazioni mobilissime. Questi movimenti dipendono dalla varia concentrazione molecolare del mezzo ambiente, dalla sua reazione e dalle sostanze tossiche che eventualmente può contenere e pare legata ad un cambiamento di stato nel citoplasma consistente in una diminuzione della sua concentrazione e della sua viscosità.

Achard e Ramond aggiungono che, come queste ricerche concordano con quelle di Marinesco sulle granulazioni delle cellule nervose dei gangli spinali, concorrono anche a suffragare l'affermazione che la vita delle cellule non può essere desunta dai movimenti brovoniani delle sue granulazioni.

Ricorderò infine come Aynaud e Ieantet, relativamente ai globuli bianchi dicono:

" I mononucleati e i linfociti all'ultra microscopio appaiono come forme di globi rotondi formati da granulazioni brillanti senza nucleo apparente.

" I nuclei polilobati dei polinucleati sono invece nettamente visibili e si staccano in nero tra le granulazioni brillanti. Gli eosinofili si distinguono nettamente dall'aspetto speciale delle loro granulazioni. Le differenti granulazioni leucocitarie sono immobili negli elementi normali e vivi, colla morte degli elementi si fanno mobili eseguendo una vera danza vibratoria ".

Conclusione questa che conferma la precedente già citata di Achard e Ramond.

Piastrine.

Fino ad ora furono poco considerate negli studi sul sangue all'ultra microscopio, come si può ricavare da quanto ne dicono Aynand e Ieantet, riassumendo quanto era stato veduto dai precedenti osservatori. Infatti accennata alla estrema difficoltà colla quale questi elementi delicatissimi possono osservarsi, ed alle precauzioni tecniche che si devono seguire per ottenerlo, essi dicono che solo per poco tempo dopo allestito il preparato

si possono vedere (e per la loro descrizione si rimettono alla figura nella quale le piastrine sono raffigurate da una piccola massa rotondeggiante a contorno retto, luminoso, centro otticamente vuoto) poi subito dopo si deformano, si fanno irregolari angolose ed emettono dei prolungamenti.

E se cerchiamo nei precedenti autori qualche maggior dettaglio di descrizione ben poco troviamo.

Ricordiamo solo come Davis (13) trovò che nel siero sanguigno esistono molti corpi liberi, che sono o piastrine o particelle di albumina o granulazioni liberate dai globuli bianchi, senza soffermarsi ad una più precisa descrizione delle piastrine stesse.

Brughsh e Schilling (20) trovano che le piastrine all'ultra microscopio appaiono costituite da una massa protoplasmatica biancastra (ialomero) e da una massa centrale rotondeggiante costituita da nuclei piccolissimi stelliformi. Le piastrine poi avrebbero dei prolungamenti ameboidi che si muovono attivamente quando l'elemento si viene alterando.

Nessun autore invece a quanto mi consta, descrisse all'ultra microscopio le cosidette piastrine degli ovipari (ematoblasti di Hayem che io recentemente ho proposto, per loro indubbia natura leucocitaria e la loro partecipazione alla formazione dei trombi, siano chiamate trombo leucociti.

Emoconi.

Quantunque questi elementi descritti da Müller (24) fino dal 1896 siano visibili anche a luce diretta con un buon obbiettivo ad immersione, furono da parecchi studiati anche all'ultra microscopio. Queste osservazioni condussero alla constatazione che in campo oscuro non solo si vedono nel sangue quei piccoli corpuscoli già visibili a luce diretta e chiamati emoconii, ma se ne vedono molti altri più piccoli ed altrimenti invisibili, gli uni e gli altri come punti luminosi di varie dimensioni e generalmente mobili.

In base a questa constatazione Aynaud e Ieantet, ritengono poco proprio il nome di emoconii per le forme più piccole, reticenza che a me sembra ingiustificata, giacchè tutto induce a ritenere (ed anche per esperienza mia credo di poterlo affermare) che queste forme più piccole siano qualitativamente eguali a quelle più grandi precedentemente note.

Riferendo ora in ordine cronologico quanto fu osservato sugli emoconi in campo oscuro, dirò che Raehlmann (25) (1905) negò questi diano all'ultra microscopio la reazione delle sostanze grasse.

Neumann (26) (1907) invece sostiene che danno le reazioni dei grassi e che, aumentando essi dopo l'ingestione di grassi, si debba al loro forte aumento numerico dare il significato di una lipemia alimentare.

Neumann stesso con Bondi (27) nel 1910, usando di parecchi artifici sperimentali (legatura del coledoco, iniezioni di lecitina, colesterina, olio di oliva ecc.) modifica in parte le sue idee escludendo che tutti gli emoconii siano gocciole di grasso, ne chè, se tali, provengano tutti dall'intestino.

Oshima (28) (1907) trova che nel sangue fetale di cavia (5 settimane) si trovano scarse granulazioni (emoconi) forse di grasso, che aumentano tanto che alla nona settimana sono numerosissime, e non dimostrano di derivare dal sangue materno, mentre nel feto di gatto e di coniglio mancano assolutamente.

Reicher (29) (1908) li interpreta pure come gocciole di grasso, la cui comparsa è in rapporto alla mobilità ed attività dello stomaco e la quantità appare funzione dell'attività secretoria biliare e pancreatica. Essi scomparirebbero dopo 10 ore dall'ingestione di grasso (secondo Brauning la scomparsa avverrebbe invece dopo 10 ore secondo Leva dopo 16 e secondo Lamere Druse dopo 24).

Wiener (30) (1908) si oppone all'interpretazione univoca degli emoconi, nega abbiano la reazione dei grassi, e con ripetuti esami su 28 individui sani, nega abbiano rapporto con ingestione di sostanze grasse. Ammette invece possano avere origine diversissima.

Cottin (31) (1911) trova che all'ultra microscopio gli emoconii hanno forma di piccoli corpuscoli di 1 μ, più o meno rifrangenti, con movimento brovoniano.

Ammette siano in gran parte formati di gocciole di grassi neutri e che possano derivare anche dai leucociti. Osserva ancora come il bambino ha emoconi identici come numero ed aspetto a quelli della madre, e che negli individui sani aumentano dopo un'ora, dall'ingestione di sostanze grasse.

Aynaud e Ieantet riassumendo i lavori dei precedenti A. A. ritengono possano gli emoconii essere di natura variabile, e quindi o granuli di grasso o di albumina simili a quelli che si trovano in altri liquidi dell'organismo, in conclusione un elemento banale, non costante che può variare per influenze svariatissime.

Recentemente poi Rusca (32) in un esteso lavoro e dopo un'accurata rivista critica dell'argomento, ed adoperando esclusivamente per le sue osservazioni il sangue di coniglio, procede con metodo proprio, avendo

trovato inadatto quello precedentemente adoperato da COTTIN) al conteggio degli emoconi in svariate condizioni sperimentali venendo alla conclusione che gli emoconii sono in gran parte di natura grassa, e derivano quindi per assimilazione dai vasi chiliferi delle sostanze grasse ingerite, o dall'iniezione in circolo di sostanze grasse, come possono derivare anche dai leucociti, dalla disintegrazione delle albumine dei tessuti, da degenerazione grassa degli organi ed infine che dal numero degli emoconi, dalle loro variazioni, dai loro caratteri morfologici e sintoriali non si può arrivare ad alcuna deduzione pratica sullo stato delle funzioni digerenti ed assimilatrici dell'organismo.

Dal complesso di queste osservazioni noi vediamo che la maggior parte degli AA. studiarono il sangue all'ultra microscopio sia preso allo stato fresco e rapidamente disteso tra il porta e il copri oggetti in modo che gli elementi morfologici venivano a trovarsi nel loro naturale ambiente, sia con l'aggiunta di svariate sostanze che modificando il liquido ambiente venivano ad alterare sensibilmente le condizioni fisico chimiche inducendo negli elementi morfologici stessi profonde modificazioni.

Solo pochi AA. applicarono l'ultra microscopio allo studio di elementi preventivamente fissati e successivamente colorati.

Ricordo tra questi i già citati MICAELIS e SCHMIDT che studiarono i globuli rossi in preparati di sangue fissato e successivamente colorato. Dobbiamo però rilevare come MICAELIS evidentemente non possedeva un buon dispositivo, quali sono quelli oggi in uso giacchè nei globuli rossi vedeva, certamente per difetto di illuminazione parecchi anelli luminosi concentrici alla periferia e nei leucociti un reticolato luminoso, mentre sappiamo oggi benissimo che i globuli rossi esaminati all'ultra microscopico presentano sia nei preparati a fresco, sia nei preparati fissati e successivamente colorati un orlo unico luminoso, ben netto, mentre i leucociti presentano le loro granulazioni ben nette e luminose senza la formazione di reticolati.

Scarse anche furono le osservazioni fatte su emoconi colorati col Sudan o coll'acido osmico, sui nuclei dei leucociti colorati col Rosso neutro.

Come nessuno dunque dei precitati autori studiò ancora sistemati-

camente all'ultra microscopico il sangue colorato a fresco, nessuno istituì uno studio comparativo di un dato sangue, osservato alternativamente in campo oscuro ed a luce diretta, sia a fresco, sia colorato vitalmente sia fissato e successivamente colorato coi vari metodi che sono oggi largamente in uso in ematologia.

E a questa lacuna io ho voluto riparare ed avendo una certa pratica, datami dalla lunga consuetudine negli esami ematologici, ho istituite queste ricerche comparative, fino ad ora è vero ancora in modo saltuario e non completo, valendomi del sangue di animali diversi, colorato o colorato e fissato, come vedremo con metodi diversi.

Ho studiato il sangue normale, ed ho studiato anche qualcuna delle sue molteplici alterazioni morfologiche, ed ho espressamente trascurato lo studio pur interessante della emolisi e della coagulazione per non uscire dal campo che mi ero prefisso.

Ho studiato il sangue d'uomo, di gatto, di coniglio, di cavia, di topo e il sangue di pollo, di anitra, di rana, di tartaruga e di lucertola.

Per ognuno di questi animali ho prelevato il sangue da diversi individui presi allo stato apparente di assoluta normalità e l'ho esaminato sia direttamente a fresco (alternando sempre l'osservazione a luce diretta con quella in campo oscuro) sia colorato vitalmente col brillante cresyl blau, col rosso neutro, col nilblau, col bleu di mitilene, col rosso porporino, sia fissato col May Grünwald e successivamente trattato col Giemsa.

Ora se io dovessi particolarmente riferire le mie osservazioni fatte con ogni singolo metodo per ogni singolo elemento del sangue nelle varie specie di animali, cadrei certamente in inutili e frequenti ripetizioni e la mia esposizione ne risulterebbe forzatamente prolissa e poco chiara. Parmi dunque miglior cosa esporre ordinatamente a seconda dei vari elementi morfologici (globuli rossi, globuli bianchi, piastrine, emoconi) i principali reperti da me osservati corredandoli opportunamente di figure e di quelle considerazioni che saranno necessarie caso per caso.

Dividerò le mie osservazioni in due grandi gruppi. Nel primo gruppo sono comprese quelle riferentesi agli animali aventi i globuli rossi maturi e circolanti privi di nucleo; nel secondo quelli che si riferiscono agli animali aventi globuli rossi nucleati. Vedremo così come negli animali di ogni gruppo esiste per i vari elementi una grande somiglianza di reperto e solo in pochi casi si hanno diversità che sarà mia cura caso per caso di mettere in rilievo.

Primo Gruppo.

Animali con globuli rossi privi di nucleo.

Globuli rossi. — Nel sangue allo stato fresco, senza aggiunta di alcuna sostanza fissatrice o colorante, ed esaminato subito dopo allestito il preparato, noi vediamo che i globuli rossi hanno contorno luminoso netto e centro otticamente vuoto. Poco dopo quando ancora il globulo ha la sua forma assolutamente normale compaiono granulazioni luminose, scarse, dapprima fisse poi leggermente mobili che ripetute osservazioni ci permettono di identificare con la sostanza B. In qualche raro caso quando esistano in circolo molti globuli rossi giovani (e quindi ricchi di sostanza A B) con una forte illuminazione si può riconoscere in qualche globulo rosso, per una tenue luminosità, il gomitolo o qualche filamento della sostanza A. Il corpo C (e l'osservazione va fatta specialmente nei gatti neonati dove è più facilmente reperibile) anche quando con gli opportuni metodi si può dimostrare a luce diretta esistente in tutti i globuli rossi, è visibile solo in pochissimi come un corpicciuolo luminoso ed i globuli rossi che lo contengono verosimilmente sono in via di alterarsi, giacchè invecchiando il preparato ed alterandosi i globuli rossi, compare poi in tutti i globuli rossi stessi. Da questo esame del sangue a fresco si conferma la persuasione nell'osservatore che il corpo C è un'entità assolutamente distinta dalla sostanza A e B.

Nel sangue colorato vitalmente ed esaminato all'ultra microscopio, nei globuli rossi noi otteniamo in campo oscuro una differenziazione cromatica delle sostanze A e B e del corpo C che ricorda quella nota e visibile a luce diretta. I colori che si vedono in campo oscuro sono però i colori complementari di quelli visibili a luce diretta e così la sostanza A non appare bleu ma di una tinta giallo-rossastra, la sostanza B non rosso-violacea ma di un bel color verde smeraldo, il corpo C di un colore giallo intenso. La differenziazione ora descritta si ottiene col Brillant cresyl blau e si ottiene anche naturalmente con variazioni di tinta, cogli altri colori che si adoprano a fresco.

Morfologicamente e quantitativamente si notano poi alcune altre differenze tra le sostanze A e B osservate a luce diretta o in campo oscuro Morfologicamente la sostanza A non ha un aspetto nettamente filamentoso ma invece grossolanamente granulare ed in alcuni punti indistinto. La sostanza B ha aspetto granulare i suoi granuli però appaiono più nume-

rosi inquantochè la illuminazione laterale rende evidenti anche quelle forme minutissime che altrimenti a luce diretta passerebbero inosservate. In molti globuli rossi, granuli di sostanza B si possono osservare frammischiati e sovrapposti alla sostanza A; solo in rari globuli è visibile o solo la sostanza A o solo la sostanza B.

Anche al u. m. nei globuli rossi circolanti (come ho potuto osservare in casi di anemia dell' uomo o in animali resi artificialmente anemici) nella zona di protoplasma perinucleare si ottiene la differenziazione della sostanza A e B. La sostanza A come grosse granulazioni rosso aranciate, la sostanza B come granulazioni più piccole e numerose, del solito colore brillante verde smeraldo. Il corpo C, osservato nei g. r. dei gatti neonati, sia colorato col b. c. b. sia collo Spillers Purple assume nei vari elementi aspetto sensibilmente diverso. Quando è molto voluminoso (ed allora quindi a luce diretta visibile come una massa intensamente colorata) risulta di due parti distinte delle quali l' una grossolanamente granulare e più piccola e talora più luminosa, si trova insinuata nell'ilo di un'altra più voluminosa, reniforme che le sta di lato. In altri g. r. invece il corpo C assume un aspetto filamentoso con punti nodali più voluminosi e splendenti e in questo stadio ancora sono visibili anche a luce diretta, in altri ancora e specialmente nei gatti che hanno già qualche giorno di età e quando nei globuli rossi colorati vitalmente ed osservati a luce diretta non è differenziabile alcun corpo nel protoplasma emoglobinico in campo oscuro si vedono ancora tracce del corpo C sotto forma di un corto e tenue filamento luminoso. Le sopracitate osservazioni riescono più agevoli e più dimostrative quando si adoperi per l'esame sangue di individui anemici e quindi in attiva ematopoiesi o sangue di individui neonati. La più netta differenziazione infatti da me osservata in campo oscuro della sostanza A. e B. la ebbi in cavie e conigli e topolini neonati. Resta però il fatto che anche negli individui adulti la differenziazione accennata pur essendo più difficile a dimostrarsi, per la rarità degli elementi che la presentano, è sempre nettamente dimostrabile.

Nei preparati poi di sangue fissato in May Grunwald e colorato successivamente col Giemsa, come non si osserva a luce diretta la presenza della sostanza granulo-filamentosa, non si osserva neppure all' u. m.

All' u. m. però si distinguono nettamente minutissime granulazioni luminose nei globuli rossi che a luce diretta appaiono per la loro caratteristica e ben nota colorazione diffusa come policromatofili e si vedono distintamente come formazioni glanulari brillantissime di una luminosità

giallastra le granulazioni basofile che a luce diretta appaiono colorate in bleu.

Nei preparati di sangue di animali, cavie e conigli, trattati con successive iniezioni di soluzioni tenui di acetato di Pb. in circolo e nei quali quindi vengono aumentando i g. r. a granulazioni basofile, mentre a luce diretta si vedono molti g. r. policromatofili e in minor quantità g. r. a granulazioni basofile, all' u. m. si riconosce che gli uni e gli altri non rappresentano che due stati diversi e successivi dello stesso fenomeno giacchè dai g. r. policromatofili che l' u. m. risolve in g. r. carichi di numerosissime e minutissime granulazioni luminose si passa per gradi (mano mano che queste granulazioni si vanno fondendo in forme più grosse) a g. r. con granulazioni basofile meno numerose, ad altri con granulazioni anche più scarse ad altri ancora nei quali le granulazioni basofile sono fuse in grossi ammassi proteiformi di sostanza cromatica talora presentanti un centro oscuro.

Osservato questo fatto, che del resto era già stato messo in rilievo come ho in addietro ricordato dallo Schmidt, era interessante il ricercare anche all' u. m. quale rapporto legasse la comune sostanza granulo-filamentosa colle granulazioni basofile.

Non rifaccio neppure succintamente la storia nè ricordo lo stato attuale di questa controversa questione mi basti l'enunciare semplicemente fatti osservati.

Nel sangue di cavia o di coniglio avvelenati col Pb. e nei quali in preparati May Grunwald-Giemsa si scorgono a luce diretta molti globuli rossi a granulazioni basofile e molti g. r. policromatofili, nei preparati fatti colla colorazione a fresco si scorgono altrettanto numerosi g. r. a sostanza granulo-filamentosa che visti all' u. m. presentano l'aspetto e la differenziazione cromatica in addietro descritta. Se dopo qualche minuto che il preparato colorato a fresco è allestito, si solleva lateralmente e lestamente il vetrino copri-oggetti in modo che uno dei suoi margini resti ancora aderente al porta-oggetti, il sangue per gravità o per capillarità scorre e si addensa nell'angolo acuto che si è formato tra il piano del copri-oggetti e il piano del porta-oggetti. Se a questo punto si arresta il sollevamento del copri-oggetti e lo si fa scorrere lateralmente e rapidamente dalla parte del lato sollevato, noi riusciamo tenendo il margine del copri-oggetti sempre aderente al porta-oggetti a formare una distensione per striscio, di sangue, assolutamente identica a quella che noi facciamo quando vogliamo allestire uno striscio di sangue fresco per

fissarlo e successivamente colorarlo. Si lascia poi asciugare questo striscio di sangue all'aria ed appena asciutto lo si tratta col metodo di May Gruwald-Giemsa. Noi fissiamo così e successivamente coloriamo un preparato di sangue fresco vitalmente colorato.

Nei preparati così allestiti, di sangue di cavie e di conigli avvelenati col Pb. non si riesce più a ritrovare g. r. policromatofili o g. r. a granulazioni basofile, ma si scorgono solamente le immagini luminose di un color giallo rossastro corrispondenti ai gomitoli della sostanza granulo-filamentosa antecedentemente colorata a fresco. Ricordo per incidenza come in questi g. r. trattati con questa duplicità di metodo scompaia all' u. m. la possibilità di differenziare cromaticamente la sostanza A dalla sostanza B. Questo il fatto da me osservato che ancora una volta dimostra la stretta parentela, già da me altra volta sostenuta tra la sostanza granulo filamentosa e le granulazioni basofile.

Globuli bianchi. — Sangue fresco esaminato senza l'aggiunta di alcun fissativo o di alcun colore. I leucociti e nucleo polimorfo dimostrano il nucleo otticamente vuoto e la granulazione leucocitarie appaiono fortemente luminose e più o meno voluminose corrispondentemente al loro vario volume controllabile anche a luce diretta. Ad elemento fresco e vivo le granulazioni sono immobili. Compaiono movimenti che si fanno vivacissimi mano a mano che l'elemento si altera e va morendo e in questo mi associo pienamente alle già citate conclusioni di Achard e Ramond.

I leucociti mononucleati hanno un nucleo finamente granuloso ed i suoi granuli sono splendenti di una luce biancastra. Nel protoplasma sono visibili granulazioni più o meno voluminose di vario splendore o di varia tonalità cromatica e perfettamente corrispondenti alle granulazioni descritte da Micaeliis e Wolf nei mononucleati fissati e colorati e da Cesaris Demel, Ferrata ed altri, colorati vitalmente. Nei grossi mononucleati di cavia il corpo di Kurloff è nettamente visibile per il suo contorno luminoso che si differenzia facilmente dal nucleo granuloso e luminoso del mononucleato che lo contiene. Trattando il sangue di cavia con le colorazioni vitali noi vediamo nel corpo di Kurloff un comportamento analogo di fronte alle varie sostanze coloranti adoperate di quello già da me descritto nel sangue colorato a fresco ed osservato a luce diretta. Col brillant cresyl blau in questi mononucleati di cavia noi vediamo il protoplasma finamente granuloso e luminoso. In questo si hanno produzioni granulari più o meno voluminose e di varia luminosità (gocciole di grasso, prodotti di secrezione ecc.) più un grosso corpo rotondeggiante

a contorno netto brillante contenente molteplici granuli luminosi giallastri. Adoperando invece il bleu di metilene, l'aspetto dell'elemento nella sua totalità è quale abbiamo ora descritto solamente nel corpo di Kurloff si hanno produzioni aghiformi di un bel color giallo aranciato, col rosso neutrale infine si hanno produzioni granulari uniche o poco numerose di un color rosso intenso luminoso talora presentanti un contro scuro. Questo comportamento si dimostra ancora una volta, se pur era necessario, come i corpi di Kurloff non siano assolutamente da interpretare come produzioni parassitarie giacchè queste (ed io ho potuto convincermene esaminando a luce diretta e successivamente all'u. m. parassiti endoglobulari di vari animali che non si modificano morfologicamente nè a luce diretta nè in corpo oscuro variando la sostanza colorante che si adopera per colorarli.

Per completare lo studio dei leucociti ho osservato all'u. m. leucociti ricavati da focolai infiammatori e presentanti, come l'esame a luce diretta caso per caso me lo dimostrava, delle evidenti alterazioni degenerative.

Nei mononucleati pur trattandosi di elementi fortemente degenerati ho osservato il nucleo conservarsi otticamente vuoto, le granulazioni leucocitarie alterarsi di forma di volume e di luminosità ed adoperando i colori vitali comparire nelle granulazioni stesse colori complementari a quelli osservati a luce diretta. Degno di nota mi sembra specialmente il comportamento di quelle grosse produzioni rosso-violacee contenenti degli ammassi tinti fortemente di bleu, che furono già da me descritte fra le alterazioni degenerative dei leucociti ed interpretate come vacuoli digestivi racchiudenti nel loro interno una massa fagocitata ed in via di digestione. Queste masse violacee appaiono all'u. m. otticamente vuote e sul loro fondo nero spicca sempre molto luminosa e di un color di rame brillante la massa fagocitata. Questa constatazione mi ha permesso così di differenziare anche in altri leucociti, dove a luce diretta si avevano granulazioni di varia tonalità cromatica, quelle rosso violacee come veri vacuoli digestivi perchè all'u. m. otticamente vuote.

Piastrine. — Nel sangue esaminato a fresco senza l'aggiunta di alcun fissativo o di alcun colore le piastrine sono subito differenziabili dagli altri elementi perchè presentano nella loro parte centrale granuli immobili luminosi nettamente visibili. Questi granuli che nel loro insieme costituiscono il cromomero sono di vario volume.

Poco brillante e indistinto è il contorno dell'ialomero contorno che ci indica sempre all'u. m. le facili modificazioni di forma che l'elemento molto labile va continuamente subendo. Col brill. cres-blau e col bleu di metilene

le granulazioni centrali si fanno vivamente brillanti di una luminosità giallastra mentre l'ialomero resta otticamente vuoto a contorno poco distinto. Questi fatti si esagerano e sono tanto più nettamente distinti nelle piastrine giganti che si trovano tanto facilmente nelle gravi anemie spontanee dell'uomo o in quelle sperimentalmente provocate negli animali. In questi casi nelle piastrine colorate vitalmente compaiono anche minute granulazioni verdastre ed altre granulazioni costituite da goccioline di grasso, le une e le altre verosimilmente assunte in circolo dal plasma che le conteneva. Nei preparati di sangue fissato col metodo May Grunwald Giemsa l'ialomero è indistinto mentre il cromomero appare come una massa di granulazioni rossastre, molto brillante.

Emoconii. — Essendo scopo del mio lavoro specialmente l'applicazione dell'u. m. allo studio ed al controllo delle immagini istologiche visibili anche a luce diretta, io non ho per ora rivolta la mia attenzione in modo speciale allo studio di questi elementi. Fra i numerosi preparati però da me allestiti per lo studio degli altri elementi del sangue io ho potuto anche constatare, come del resto è noto per opera di precedenti osservatori, come il numero degli emoconii sia soggetto a delle variazioni grandissime. Io li vidi sempre molto numerosi nel sangue embrionale dei neonati mentre li vidi poi gradatamente diminuire negli individui adulti fino a ridursi quasi a scomparire; li vidi talora variare di numero in rapporto ai vari periodi digestivi ed a differenti stati morbosi. All'u. m. nel sangue a fresco sono sempre dotati di un movimento vivacissimo, presentano però dimensioni sensibilmente diverse e luminosità più o meno brillante di varia tonalità. Ne viene perciò la persuasione che col nome di emoconii non si possa indicare un'unica formazione morfologica ma piuttosto il complesso di formazioni minutissime granulari di origine diversa. La constatazione del loro maggior numero nella vita embrionale quando gli elementi morfologici del sangue hanno la loro massima integrità e vitalità ci fa ritenere che solo eccezionalmente essi siano i rappresentanti di granulazioni leucocitarie provenienti da leucociti disfatti e disseminate nel plasma sanguigno. Questa affermazione si può rafforzare anche dal fatto che colorando vitalmente il sangue ed esaminandolo all'u. m. sia negli animali neonati che negli adulti o in casi nei quali per diffusi processi infiammatori suppurativi esistono nell'organismo e quindi in circolo molti leucociti in avanzati stati degenerativi, gli emoconii presenti nel sangue pur presentando tonalità cromatiche diverse non presentano mai granulazioni così nettamente distinte e colorate come sono

le vere e proprie granulazioni leucocitarie colorate con gli stessi metodi. Aggiungasi ancora che corrispondentemente a diffusi stati degenerativi e quindi distruttivi dei leucociti non ho potuto ancora osservare un aumento di emoconii in circolo.

Secondo Gruppo.

Animali con globuli rossi nucleati.

Globuli rossi. — Nel sangue allo stato fresco, senza aggiunta di alcuna sostanza fissatrice o colorante i g. r. hanno contorno luminoso netto, protoplasma otticamente vuoto. Ma per poco che il preparato si esamini e quando ancora non si possa ragionevolmente ritenere che i globuli siano alterati compare nel centro dell'elemento una massa ovoidale allungata, indistintamente luminosa, piuttosto scura corrispondente al nucleo mentre nel protoplasma compare qualche granulo luminoso di sostanza B. Nella tartaruga talora questa sostanza appare sotto forma di un diplococco luminoso. Quando il preparato si conservi a lungo, mano a mano che i g. r. si alterano e vanno perdendo il loro contenuto emoglobinico riducendosi ad ombre, il loro contorno si fa meno distinto, perde la sua luminosità per assumere un tono smorto grigiastro mentre il nucleo si fa diffusamente luminoso e granuloso.

Trattando i g. r. col rosso neutrale, il nucleo resta dapprima invisibile e nel protoplasma compaiono abbondanti granulazioni luminose corrispondenti alle sostanze A e B prese insieme. Solo in un periodo tardivo anche il nucleo si fa granuloso e luminoso con un tono rossastro. Col brill. cres. blau. si ottiene una netta differenziazione delle sostanze A e B. La sostanza A più abbondante appare come un ammasso di granulazioni giallo rossastre, la sostanza B come granulazioni nettamente rotondeggianti di un bel color verde smeraldo splendente. Il nucleo col b. c. b. per quanto a luce diretta appaia tinto leggermente in violaceo all'u. m. è invisibile. Molti granuli verdi della sostanza B e cioè i più piccoli la cui visione è possibile solo con la illuminazione laterale non sono più visibili a luce diretta e spesso hanno un vivacissimo movimento browniano.

I g. r. nei preparati May Grunwald Giemsa presentano un contorno luminoso netto ed il nucleo è grossolanamente luminoso ed una tonalità giallo rossastra. Il protoplasma è otticamente vuoto e solo raramente presenta un punto luminoso (sostanza B?) Nessuna traccia si vede della sostanza filamentosa A. In preparati di sangue invece precedentemente

colorati a fresco e successivamente colorati col May Grunwald Giemsa la sostanza granulo filamentosa appare fortemente luminosa e tinta di un giallo rossastro intenso di aspetto grossolanamente granulo filamentoso. È interessante a questo proposito ricordare che come nei preparati colorati preventivamente col b. c. b. la sostanza granulo filamentosa appare a luce diretta tinta in bleu, anche nei preparati colorati prima a fresco col rosso neutrale (che a luce diretta è di un color rosso mattone) assume lo stesso colore bleu.

Globuli bianchi. — Osservati all'u. m. senza l'aggiunta di alcuna sostanza fissatrice o colorante i polinucleati dimostrano nucleo otticamente vuoto, i mononucleati finamente granuloso e luminoso. Le granulazioni dei polinucleati sono immobili (assumono movimento solo durante la morte dell'elemento) e variano di volume e di tonalità cromatica (presentando sempre i colori complementari di quelli osservati a luce diretta) a seconda dei colori adoperati. Nei mononucleati sul fondo finissimamente granuloso del protoplasma spiccano produzioni granulari alcune piuttosto voluminose e corrispondenti (come abbiamo veduto avvenire per i leucociti dell'altro gruppo) a quelle colorabili a fresco, altre minutissime che sfuggono all'esame fatto a luce diretta.

Ematoblasti *(piastrine degli ovipari, trombo leucociti come io ho proposto recentemente siano chiamati).* — Questi elementi esaminati all'u. m. danno una nuova dimostrazione della loro stretta parentela con gli elementi della serie leucocitaria. Presentano, come i mononucleati, un nucleo distinto finamente granuloso e luminoso e nel protoplasma che presenta un contorno, per quanto delicatissimo, ben distinto si scorgono le formazioni granulari varie già da me descritte e distinte in formazioni granulari A B C e D. All'u. m. però queste formazioni appaiono per la loro luminosità più luminose e più numerose perchè la illuminazione laterale permette di vederne un maggior numero. Il protoplasma frapposto a queste granulazioni si presenta pure finissimamente granuloso di una luminosità rossastra e questo quando per colorare gli elementi si adoperi il b. c. b. e il bleu di metilene. Le più grosse di queste formazioni granulari coi colori a fresco assumono un colore complementare a quello che è distintamente visibile a luce diretta. Fanno eccezione a questa regola le goccioline di grasso che colorate in rosso mogano dal Sudan III all'u. m. hanno presso a poco la stessa tonalità e male si differenziano dalle altre granulazioni che hanno luminosità giallo-rossastra. Nei preparati May Grunwald Giemsa il nucleo che a luce diretta è quasi uni-

formemente violaceo presenta una distinta granulosità luminosa minutissima giallastra mentre il protoplasma è finissimamente granuloso e rossastro ed in esso spicca la formazione granulare A, che come sappiamo è la più costante ad osservarsi e la più voluminosa un color verde pallido. Questi reperti che si possono osservare in tutti gli animali aventi globuli rossi nucleati sono specialmente evidenti nel pollo e nell'anitra.

Dal complesso di queste osservazioni che ho ora succintamente esposte parmi risulti chiaramente, come del resto precedenti e meno estese ricerche di altri osservatori lasciavano intravedere, che l'uso dell'u. m. in ematologia non deve essere limitato alla ricerca ed allo studio di quei minuti elementi che esistono normalmente nel sangue o che vi possono eventualmente pervenire e che sfuggono ai nostri attuali mezzi di illuminazione diretta ma deve anche essere estesamente applicato per controllare e vedere sotto altra luce, sotto altro aspetto le strutture istologiche che nel sangue a fresco non colorato, nel sangue colorato a fresco, o in preparati di sangue stabili comunque fissati e colorati, siamo abituati ad osservare a luce diretta. Con questo esame comparativo ci sarà molto più facile ad esempio differenziare i semplici prodotti di secrezione (come è noto meno facilmente fissabili e colorabili) da strutture morfologiche normali e fisse degli elementi nei quali sono contenute; ci sarà facile seguire nella loro formazione questi prodotti di secrezione e le eventuali alterazioni che nella struttura morfologica possono istituirsi perchè l'u. m. ci permetterà di mettere in rilievo per la miglior chiarezza delle immagini e per l'estrema piccolezza dei corpi messi in rilievo i prestadii degli uni e delle altre. E se infine questa applicazione dell'u. m. è utile in ematologia parmi possa essere utile e consigliabile anche nello studio di qualunque altro elemento morfologico del nostro organismo e specialmente di quelli che per la loro elevata e complessa funzionalità sono funzionalmente mutevoli nella loro intima costituzione. Qualche saggio che io ho già fatto in questo campo mi lascia bene sperare anche per questa applicazione, come credo di poter affermare che anche per certe ricerche medico-legali questo metodo possa essere di grande utilità e dell'una e dell'altra cosa spero di poterne resto una pratica dimostrazione.

LAVORI CITATI

1. Siedentopf et Zsigmondy. *Annalen der Physic.* 1903, Bd. X.
2. Mouton H. *Une nouvelle méthode permettant de rendre visibles des corpuscules ultramic. et d'estimer leurs dimensions.* Bul. de l'Inst. Pasteur, 1903, n. 3.
3. Grawitz E. *Klinische pathologie des Blutes Leipzig.* 1911.
4. Ferrata A. *Morpologia del sangue normale e patologico.* Milano 1912, Soc. Edit. Lombarda.
5. Gilbert A. G. et Weinberg M. *Traite du sang.* Paris 1913, Bailliere.
6. Cotton et Mouton. *Les ultramicroscopes et les obyets ultramicroscopiques.* Paris 1906.
7. Gaston. *L'ultramicroscope.* Paris 1912, Bailliere.
8. Cesaris-Demel A. *Sulla particolare struttura di alcuni grossi leucociti mononucleati della cavia, colorati a fresco.* Arch. per le Sc. Mediche, vol. XXIX, 1905.
9. Cesaris-Demel A. *Studien über die roten Blutkorperchen mit. den Methoden der Farbung in frischen Zustande.* Folia haematologica oktober 1907.
10. Cesaris-Demel A. *Ueber die morphol. Struktur und die morph und chromatischen Veränderungen der Leukoziten.* Virch. Archiv. Band 195, H. I.
11. Cesaris-Demel A. *Sulla natura leucocitaria delle cosiddette piastrine degli ovipari.* Arch. per le Scienze Mediche, vol. XXXV, 1911.
12. Rahelmann. *Ultram. Unters von Blut und Sekret bestandteilen.* Deut. Med. Woch. 1904, 31.
13. Davis. *Ultramic. observ on cerebrospinal fluid and blood.* Trans of the Chicago pathol. Society, VI, 1905.
14. Michaelis. *Ultram. Unters.* Virch. Arch. Bd. CLXXIX, 1905.
15. Schmidt. *Ueber Bleivergiftungen und ihre Erkennung.* Arch. f. Hygiene 1907, Bd. LXIII.
16. Dietrich. *Die Bedeutung der Dunkelfeld beleuchtung für Blutuntersuchungen.* Berl. Klin. Woch. 1908, p. 1447.
17. Crawley. *Obsserv. on mammalian blood with dark field illumination.* U.S. Depart. of. Agric. Boureau of. animal Industry. Boll. 119, 22 oct. 1909.
18. Aggazzotti A. *Ricerche ultramic. sui gl. rossi di spelerpes fuscus.* Zeitsch f. Allg. Phys. Bd. XI, 1910.
19. Posner. *Die Verwendbarkeit der Denkelfeldbeleuchtung in der Klin. Mikrosc.* Berl. Klin. Woch. 1908, p. 1444.
20. Bbugsch. und. Schilling. *Die kernform der lebenden Leukozyten beim menschen* Folia Hoem. 1908, Bd. VI, H. 4.
21. Schilling. *Lebende weisse Blutkörperchen in Dunkeffeld.* Folia Hoem. 1908, Bd. VI, H. 5.

22. Achard et Ramond. *Contribut a l'etude ultramicr. des granulations leucocitaires.* Arch. de Med. exper. ed d'Anat. Pat. 1912, pag. 430.
23. Russo R. *Études sur la cost. ultramic. des cellules animales ect.* These de Lyon 1910, n. 28.
24. Müller. *Centralblat für Allg. Path. etc.* n. 13, 1896.
25. Raehlmenn. Wien. Med. Woch., n. 37, 38, 1902 e n. 1, 1905.
26. Neumann. Centralb. f. phys. XXXI, n. 4; Wien. Klin. Woch., n. 28, 1907 e n. 27, 1908.
27. Neumann et Bondi. Wien. clin. Woch., n. 20, 1910.
28. Oshima. *Ueber das Vorkommen von ultram. Teilchen in fötalen Blute,* Centralb. für Phys. Bd. XXI, 1907.
29. Reicher. Deut. Med. Woch., n. 35, 1908.
30. Wibnes. Wien. Klin. Woch., n. 25, 1908.
31. Cottin. *Etude sur les hemoconies ou granulations libres du S. observe a l'u. m.* These de Paris, 1911.
32. Rusca P. *Sulla ultra microscopia del sangue.* Gazz. Med. Ital., 1913, n. 25, 26.

SPIEGAZIONE DELLE FIGURE

Tav. VII [I]-VIII [II].

Fig. 1-4. — Globuli rossi umani (di un individuo fortemente anemico con attiva ematopoiesi) osservati dall'u. m. previa colorazione a fresco con b. c. b. Si nota una netta differenziazione delle due sostanze A e B. La sostanza A più abbondante, e grossolanamente granulare è di un color giallo rossastro, la sostanza B distintamente granulare, ha un colore verde smeraldo brillante. Le più grosse granulazioni della sostanza B presentano un centro scuro.

» 5-7. — Globuli rossi di coniglio neonato, osservati all'u. m. previa colorazione col b. c. b. Nella differenziazione delle due sostanze A e B. La sostanza B è più abbondante che nell'uomo.

» 8. — In uno dei globuli rossi si nota distintamente il corpo C come un corpicciuolo rotondeggiante, brillante.

» 9-12. — Globuli rossi di topolino neonato, osservati all'u. m. previa colorazione col b. c. b. Anche qui si nota l'abbondanza della sostanza B.

» 13-16. — Globuli rossi di un gatto neonato, osservati all'u. m. previa colorazione col b. c. b. Si nota la solita differenziazione delle due sostanze A e B.

» 17-20. — Globuli rossi di gatto colorati collo Spillers Purple e nei quali è visibile all'u. m. il corpo C sia in forma di filamenti con ingrossamenti nodali, sia risultante dell' unione di due corpicciuoli distinti.

» 21-24. — Globuli rossi di cavia avvelenata cronicamente col Pb. fissati e colorati col May Grünwald Giemsa ed osservati all'u. m.

21. Normoblasto con nucleo otticamente vuoto e granulazioni (corrispondenti a granulazioni basofile) luminose gialle o giallo rossastre.

22. Globulo rosso policromatofilo, che a luce diretta mostra una colorazione violacea diffusa e all'u. m. si dimostra pieno di minutissime granulazioni luminose.

23. Globulo rosso che a luce diretta mostra ben evidente le granulazioni basofile. All'u. m. queste appaiono pur voluminose e d'un color giallo rossastro.

24. Globulo rosso che a luce diretta mostra nel proprio protoplasma quattro grossi ammassi bluastri-proteiformi ed all'u. m. mostra nel protoplasma numerosi e minutissimi granuli luminosi, mentre gli ammassi bluastri si risolvono in ammassi luminosi giallo rossastri con una parte centrale a contorno irregolare otticamente vuota.

» 25-29. — Piastrine giganti in un caso di anemia dell'uomo. Osservate all'u. m. previa colorazione col b. c. b. L'ialomero ha un contorno irregolarmente luminoso. Il cromomero risulta da un ammasso di granulosità luminose giallo rossastre.

» 30. — Ammasso di piastrine del caso precedente. In alcune di esse, nell'ammasso granulare del cromomero si riscontrano scarse granulazioni di color verde smeraldo.

» 31, 32. — Leucociti polinucleati di coniglio, levati da un focolaio imfiammatorio, osservati all'u. m. previa colorazione col b. c. b. Il nucleo appare otticamente vuoto. Le granulazioni leucocitarie sono irregolari di forma, di numero e di luminosità.

Nel protoplasma, tra le granulazioni, nella fig. 31 è visibile un grosso vacuolo digestivo a contorno netto, centro otticamente vuoto, con un corpo irregolare luminoso incluso di un colore giallo rossastro. Nella fig. 32 i vacuoli digestivi sono due, ed hanno gli stessi caratteri del precedente.

» 33-39. — Grossi mononucleati di cavia contenenti uno o più corpi di Kurloff osservati all'u. m. e previamente colorati a fresco.

Nella fig. 33 il mononucleato (colorato col b. c. b. e Sudan III) presenta il nucleo luminoso per una fine e minutissima granulosità. Il protoplasma è pure granuloso, mostra granulazioni più voluminose giallo splendenti (gocciole di grasso e due corpi di Kurloff a contorno netto splendente) con numerose granulosità brillanti giallastre che spiccano sul fondo nero, otticamente vuoto.

Nella fig. 34, il mononucleato colorato pure col b. c. b. e Sudan III presenta gli stessi caratteri del nucleo e del protoplasma. Le grosse granulazioni differenziabili nel protoplasma presentano una diversa tonalità commatica o il corpo di Kurloff e più voluminoso.

Nella fig. 35 si ha un mononucleato colorato a fresco col bleu di metilene. Le grosse granulazioni del protoplasma presentano un centro scuro, e nel corpo di Kurloff appaiono di formazioni a bastoncino, di un bel giallo brillante luminosissime.

Nelle figure 36-39 i mononucleati sono colorati a fresco col rosso neutrale e mostrano nei corpi di Kurloff granulazioni scarse molto voluminose, di un bel color rosso brillante.

» 40. — Trombo leucocito di pollo osservato all'u. m. dopo di esser stato fissato e colorato col May Grünwald Giemsa. Il nucleo è finamente granuloso e i granuli hanno una luminosità giallastra. Il protoplasma è granuloso ed i granuli hanno una luminosità rossastra. Tra questi granuli spicca distinta la produzione granulare A di un color verde pallido.

» 41. — Globulo rosso (la stessa immagine si ha tanto nel sangue di pollo quanto in quello di anitra, tartaruga, rana, lucertola ecc. ecc.)

osservato a fresco all'u. m. senza aggiunte di alcun colore ed appena allestito il preparato.

» 42. — Lo stesso globulo qualche minuto dopo. Vi compare un piccolo granulo giallo splendente.

» 43, 44. — Globuli rossi osservati come sopra, dopo un'ora dall'allestimento del preparato. Vi compare il nucleo come una massa scarsamente luminosa.

» 45. — Globulo rosso di anitra (osservato all'u. m. previa colorazione col b. c. b.) nel quale sono visibili solamente dei granuli verde smeraldo di sostanza B.

» 46. — Globulo rosso, osservato come sopra, ridotto ad ombra per la diffusione della sua emoglobina. Il contorno è assottigliato e poco distinto, il nucleo è granuloso e luminoso.

» 47. — Globulo rosso di pollo osservato all'u. m. e colorato a fresco con b. c. b. Il nucleo è otticamente vuoto. Nel protoplasma si ha la netta differenziazione delle due sostanze A e B. La prima a grosse granulazioni giallo rossastre, la seconda a granulazioni più piccole, color verde smeraldo.

» 48. — Globulo rosso di lucertola, osservato come sopra, colla stessa differenziazione.

» 49. — Gruppo di globuli rossi di rana, osservato come sopra e colla stessa differenziazione.

» 50, 51. — Globuli rossi di tartaruga, osservati come sopra e colla solita differenziazione.

» 52-58. — Trombo leucociti di pollo, anitra, rana, lucertola ecc., osservati all'u. m. previa colorazione col b. c. b. Il nucleo presenta finissime granulazioni luminose, ed è nettamente differenziato dal protoplasma circostante pure finamente granuloso e luminoso. Nel protoplasma sono nettamente differenziate le produzioni granulari A, B, C, D, e presentano varia luminosità e varia tonalità cromatica.

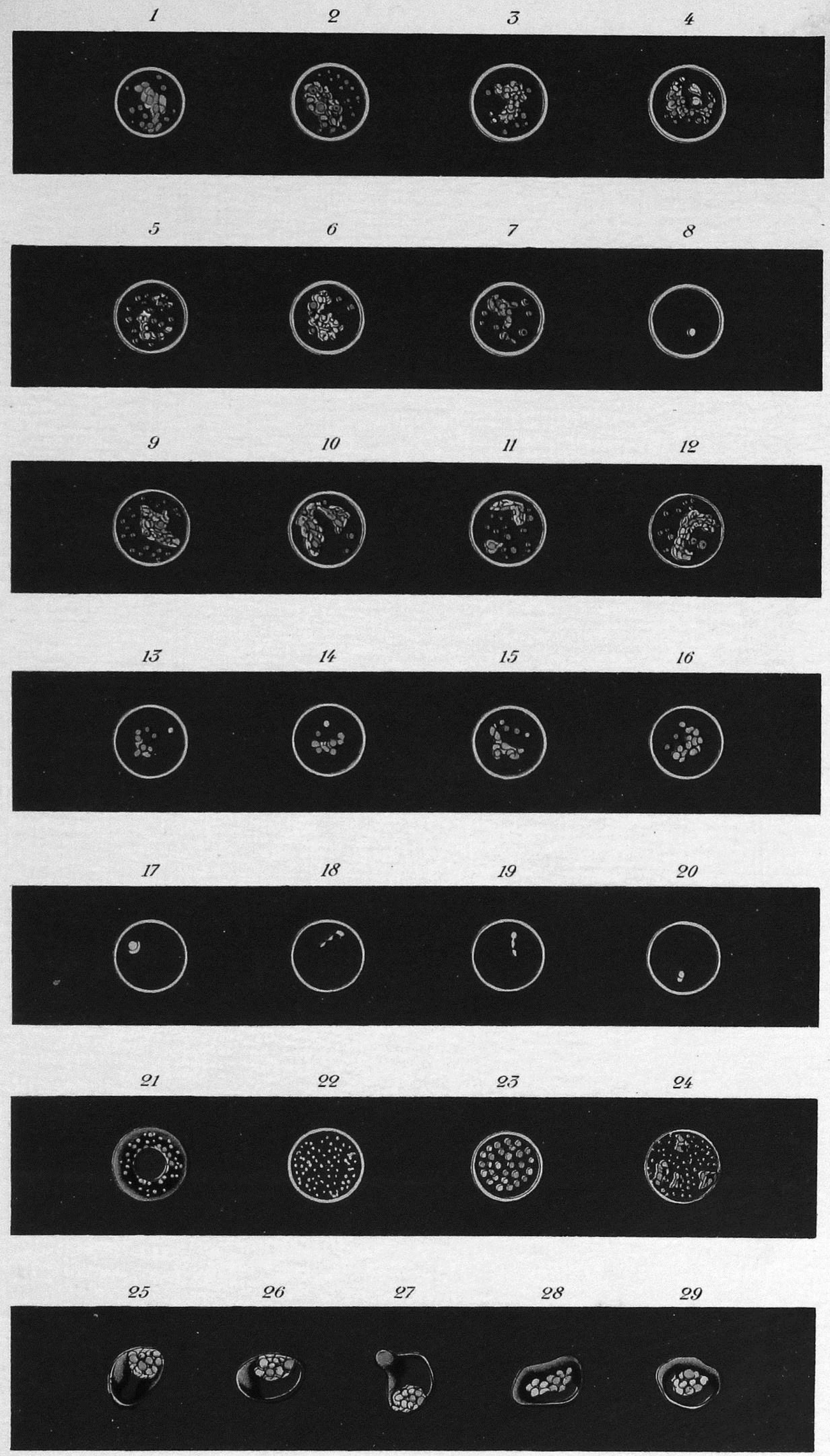

Di Ciolo dis.

Firenze, Lit. A. Ruffoni, Piazza S. Croce 20

30 31 32

33 34 35 36

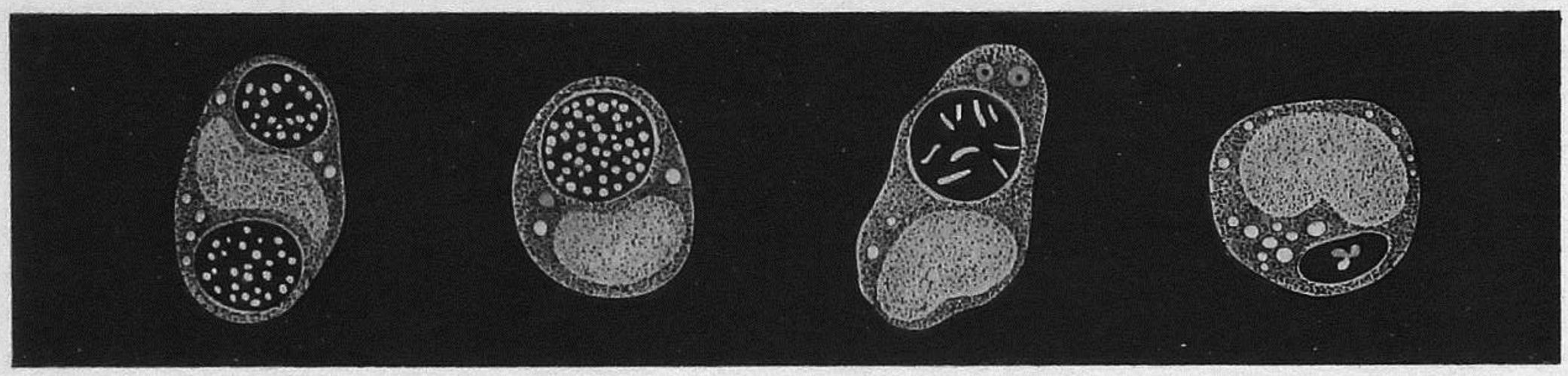

37 38 39 40

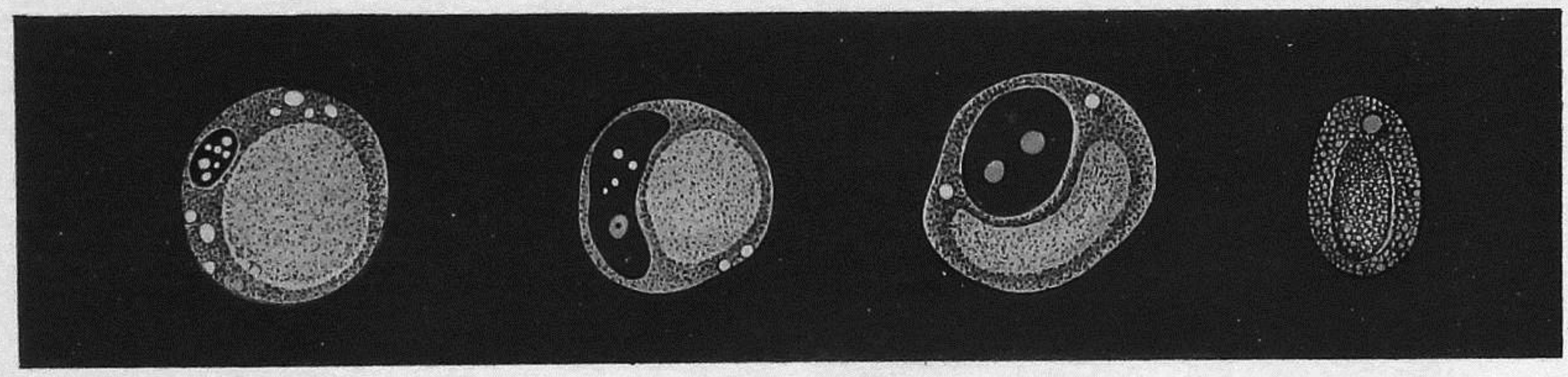

41 42 43 44 45

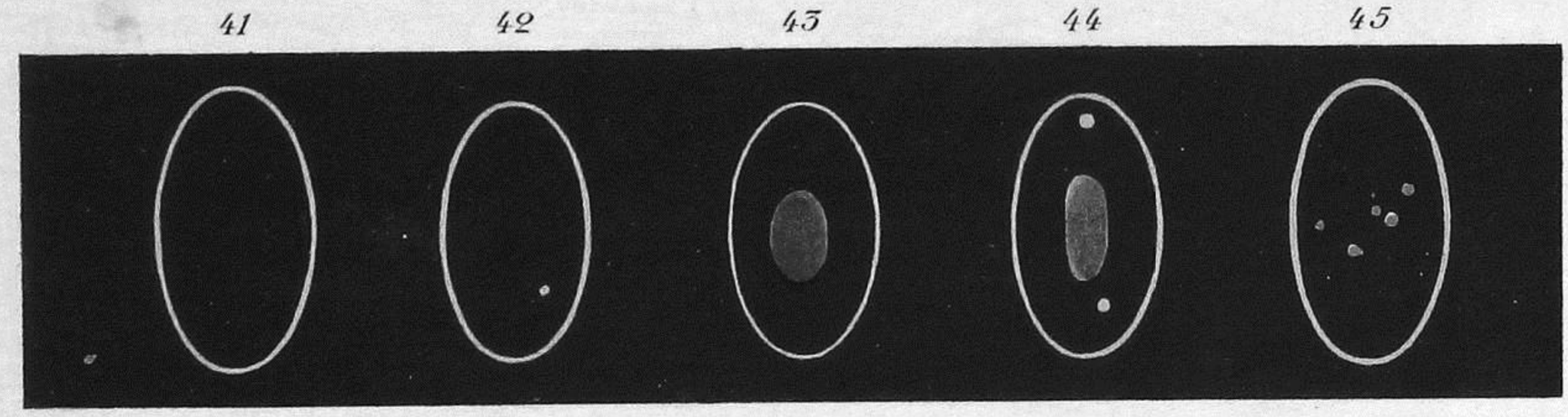

46 47 48 49 50 51

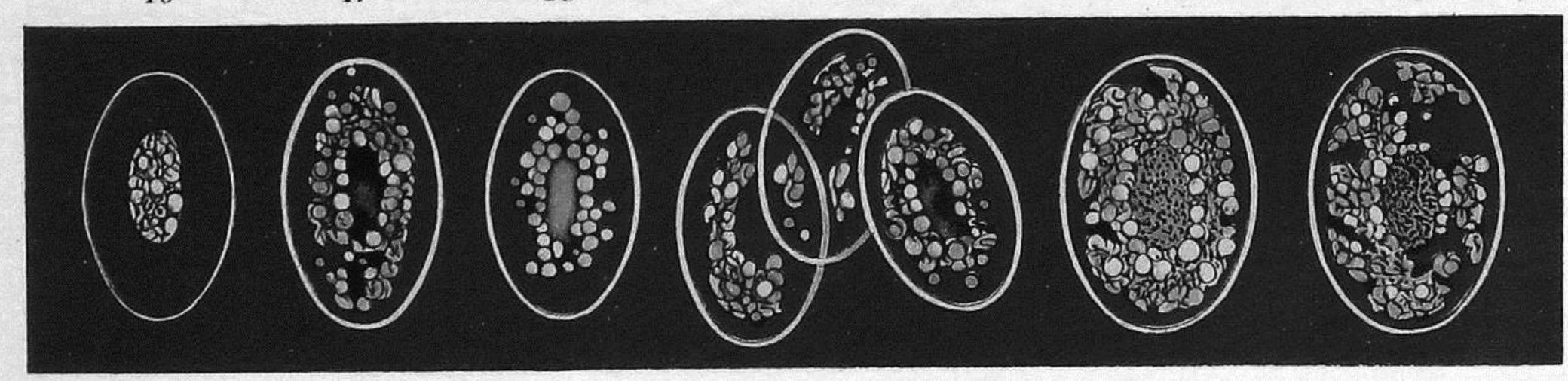

52 53 54 55 56 57 58

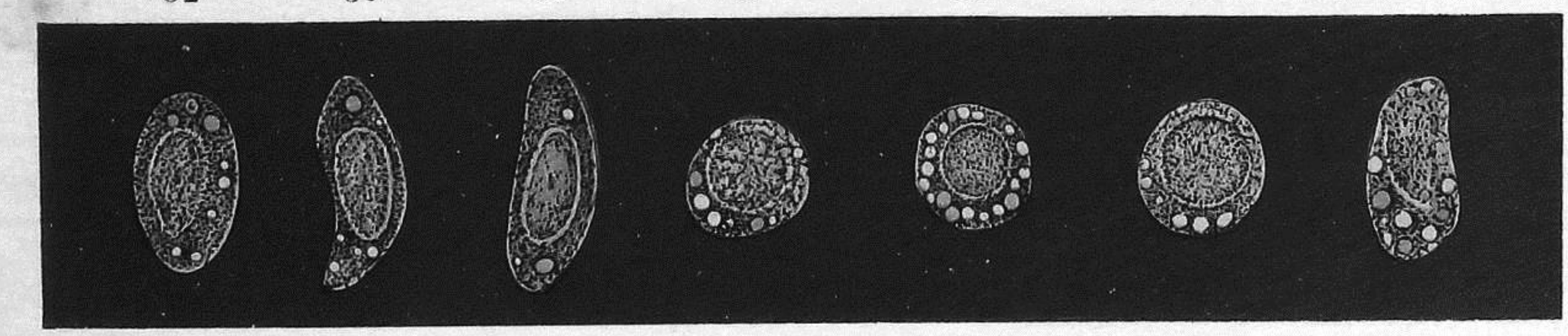

Di Ciolo dis.

Firenze, Lit. A. Ruffoni, Piazza S. Croce 20